

功能性运动障碍患者头部 MRI 结构特征研究

肖金雯 王金涛 李建平 李海霞 王继先 张晶璟 占世坤 徐刚 管永靖 王刚

【摘要】 目的 探讨功能性运动障碍患者脑结构改变及其与疾病严重程度的相关性。**方法** 纳入 2023 年 5-10 月上海交通大学医学院附属瑞金医院诊断与治疗的 9 例功能性运动障碍患者以及性别和年龄相匹配的 10 例健康志愿者,均行头部 MRI 检查,采用简化版功能性运动障碍评价量表(S-FMDRS)评价运动障碍症状及其严重程度,临床总体印象量表-疾病严重程度(CGI-S)评价疾病严重程度,躯体分离量表 20 项(SDQ-20)评价躯体形式障碍,虐待年报表(MACE)中文版评价儿童期受虐待情况,健康调查简表 36 项(SF-36)评价健康状况,汉密尔顿焦虑量表(HAMA)和汉密尔顿抑郁量表 17 项(HAMD-17)评价焦虑和抑郁情绪。**结果** 功能性运动障碍患者 SDQ-20 评分($Z = 2.259, P = 0.028$)、MACE 中文版评分($t = -3.570, P = 0.002$)和 HAMA 评分($t = -3.999, P = 0.001$)高于对照者, SF-36 量表之活力($t = 3.091, P = 0.009$)及社会功能($t = 2.275, P = 0.046$)分评分低于对照者。功能性运动障碍患者右侧枕下沟回皮质($t = -2.924, P = 0.009$)、右侧前扣带沟回皮质($t = -3.286, P = 0.004$)、右侧眶额皮质($t = -2.381, P = 0.029$)厚度大于对照者,左侧胼胝体下区皮质($t = 2.492, P = 0.023$)、左侧中央旁小叶沟回皮质($t = 2.139, P = 0.047$)厚度以及右侧小脑白质($t = 2.685, P = 0.016$)、左侧小脑白质($t = 2.121, P = 0.049$)、胼胝体中后区($t = 2.550, P = 0.021$)体积小于对照者。相关分析显示,左侧小脑白质体积与病程呈正相关($r = 0.837, P = 0.038$),而左侧胼胝体下区皮质厚度与病程呈负相关($r = -0.831, P = 0.040$)。**结论** 功能性运动障碍患者边缘系统、感觉运动区、视觉皮质和部分脑白质存在结构改变,部分脑区与病程具有相关性。

【关键词】 转换障碍; 运动障碍; 磁共振成像; 神经心理学测验

Structural imaging features of head MRI in patients with functional motor disorder

XIAO Jin-wen¹, WANG Jin-tao¹, LI Jian-ping¹, LI Hai-xia¹, WANG Ji-xian², ZHANG Jing-jing³, ZHAN Shi-kun⁴, XU Gang⁵, GUAN Yong-jing⁶, WANG Gang¹

¹Department of Neurology, ²Department of Rehabilitation Medicine, ³Department of Psychology, ⁴Department of Neurosurgery, ⁵Department of Radiology, Ruijin Hospital, Shanghai Jiaotong University School of Medicine, Shanghai 200025, China

⁶School of Public Health, Shanghai Jiaotong University, Shanghai 200025, China

Corresponding authors: WANG Gang (Email: wg11424@rjh.com.cn);

GUAN Yong-jing (Email: yongjingg@yahoo.com)

【Abstract】 Objective To explore changes of brain structure in patients with functional movement disorder (FMD) and their correlation with disease severity. **Methods** Nine patients with FMD (FMD group) as well as 10 gender- and age-matched healthy volunteers (control group) were recruited in Ruijin Hospital, Shanghai Jiaotong University School of Medicine, from May to October 2023, and then they underwent MRI. Simplified Functional Movement Disorder Rating Scale (S-FMDRS) was used to assess movement disorder symptoms and severity. Clinical Global Impression - Severity (CGI - S) was used to evaluate disease severity. Somatoform Dissociation Questionnaire - 20 (SDQ - 20) was used to assess body dissociation. Chinese version of Maltreatment and Abuse Chronology of Exposure (MACE) was used to assess childhood abuse situation. 36-Item Short Form of Health Survey (SF-36) was used to assess health status. Hamilton Anxiety Rating Scale (HAMA) and Hamilton Depression Rating Scale 17 (HAMD-17) were used to evaluate anxiety and depression. **Results** Compared with the control group, the FMD group

doi:10.3969/j.issn.1672-6731.2023.12.010

基金项目:上海市“医苑新星”杰出青年医师计划项目(项目编号:2019-72)

作者单位:200025 上海交通大学医学院附属瑞金医院神经内科(肖金雯、王金涛、李建平、李海霞、王刚),康复医学科(王继先),精神心理科(张晶璟),神经外科(占世坤),放射科(管永靖);200025 上海交通大学公共卫生学院(徐刚)

通讯作者:王刚,Email:wg11424@rjh.com.cn;管永靖,Email:yongjingg@yahoo.com

exhibited higher scores on SDQ-20 ($Z = 2.259$, $P = 0.028$) and Chinese version of MACE ($t = -3.570$, $P = 0.002$) as well as HAMA ($t = -3.999$, $P = 0.001$), while SF-36 scores for vitality ($t = 3.091$, $P = 0.009$) and social functioning ($t = 2.275$, $P = 0.046$) were lower in the FMD group. Cortical thickness was greater in the FMD group in the right inferior occipital gyrus and sulcus cortex ($t = -2.924$, $P = 0.009$), right anterior cingulate gyrus and sulcus cortex ($t = -3.286$, $P = 0.004$), right orbitofrontal cortex ($t = -2.381$, $P = 0.029$), while thickness in the left subcallosal area ($t = 2.492$, $P = 0.023$) and left paracentral lobule gyrus and sulcus ($t = 2.139$, $P = 0.047$), as well as volume of the right cerebellar white matter ($t = 2.685$, $P = 0.016$), left cerebellar white matter ($t = 2.121$, $P = 0.049$), and the middle posterior region of the corpus callosum ($t = 2.550$, $P = 0.021$) were smaller than those of the control group. Correlation analysis revealed left cerebellar white matter were positively correlated with disease duration ($r = 0.837$, $P = 0.038$), while cortical thickness in the left subcallosal area were negatively correlated with disease duration ($r = -0.831$, $P = 0.040$).

Conclusions There are structural changes in the limbic system, sensorimotor area, visual cortex, and certain white matter regions in the brains of FMD patients, and several regions were correlated with the disease duration.

【Key words】 Conversion disorder; Motor disorders; Magnetic resonance imaging; Neuropsychological tests

This study was supported by Shanghai "Rising Stars of Medical Talent" Outstanding Youth Medical Talents Program (No. 2019-72).

Conflicts of interest: none declared

功能性运动障碍(FMD)属于功能性神经系统疾病(FND,以下简称功能性神经疾病),表现为各种运动障碍而无器质性病变,且运动障碍无法用现有疾病解释。功能性运动障碍临床表现多样,主要包括震颤、肌张力障碍、肌阵挛/抽搐、步态异常、帕金森病样症状等^[1],可累及头部、面部、颈部、上肢、下肢等,发作频率及形式多变,不可预测,且可被暗示诱发、加重及缓解^[2]。功能性运动障碍各年龄段均可发病,高峰发病年龄 35~50 岁^[3],占运动障碍门诊总病例数的 3%~6%^[4]。国内最新流行病学调查数据显示,功能性运动障碍患者约占运动障碍门诊总病例数的 6.24%^[5]。美国精神障碍诊断与统计手册第 4 版(DSM-IV)强调排他性诊断,并将功能性症状与心理因素联系起来。随着神经影像学技术进步应用于功能性运动障碍,研究者对其发病机制有了新的认识,不再强调心理因素对疾病的影响,而是突出神经生物学异常在发病机制中的作用^[6]。既往影像学研究发现,功能性运动障碍患者存在异常脑功能活动^[7-10]和灰质体积改变^[11],提示功能性运动障碍不仅是单纯功能异常或心源性发病,也可能存在器质性改变。但目前关于功能性运动障碍脑结构影像学的研究较少,样本量较小,且不同研究结果之间存在一定差异^[11-13]。2021 年 8 月 25 日,上海交通大学医学院附属瑞金医院设立国内首个功能性神经疾病多学科诊疗模式(FND-MDT)门诊,本研究以该门诊诊断与治疗的功能性运动障碍患

者为研究对象,探讨其脑结构变化及其与疾病表型的相关性,以为探究疾病发病机制提供依据。

对象与方法

一、研究对象

1. 功能性运动障碍组(FMD 组) 选择 2023 年 5-10 月在我院 FND-MDT 门诊就诊的功能性运动障碍患者,均符合 Fahn 和 Williams^[14]制定的“有可能的(possible)诊断及以上”标准,排除合并器质性运动障碍、无法配合完成头部 MRI 检查或神经心理学测验、既往有精神障碍和药物滥用史以及合并其他严重基础疾病的患者。共 9 例,男性 6 例,女性 3 例;年龄 25~43 岁,平均(32.33 ± 6.08)岁;受教育程度为 9~19 年,中位值 16.00(16.00, 17.50)年;病程 9~168 个月,中位病程 24(18, 138)个月;临床主要表现为肌张力障碍 3 例、肌阵挛 3 例、抽动 2 例、肌无力 1 例。

2. 对照组 同期在我院健康体检中心招募性别和年龄相匹配的健康志愿者作为对照组,排除既往 6 个月内曾服用抗抑郁药物或有精神疾病家族史者。共 10 例,男性 4 例,女性 6 例;年龄 23~53 岁,平均(33.40 ± 10.96)岁;受教育程度 16~22 年,中位值 16.00(16.00, 20.50)年。

两组受试者一般资料比较,性别(Fisher 确切概率法: $P = 0.370$)、年龄($t = 0.258$, $P = 0.800$)和受教育程度($Z = -0.991$, $P = 0.447$)差异均无统计学意义。

二、研究方法

1. 神经心理学测验 功能性运动障碍患者采用简化版功能性运动障碍评价量表(S-FMDRS)和临床总体印象量表-疾病严重程度(CGI-S)评价运动障碍症状及其严重程度;功能性运动障碍患者和对照者采用躯体分离量表 20 项(SDQ-20)、虐待年报量表(MACE)中文版、健康调查简表 36 项(SF-36)、汉密尔顿焦虑量表(HAMA)和汉密尔顿抑郁量表 17 项(HAMD-17)评价躯体形式障碍、儿童期受虐待、健康状况、焦虑和抑郁情绪。(1)S-FMDRS 量表^[15]:包括部位评分和功能评分两部分,其中部位评分包括 7 个身体部位,每部位根据严重程度(0~3 分)和持续时间(0~3 分)评为 42 分;功能评分包括步态和言语两部分,每部分根据严重程度(0~3 分)和持续时间(0~3 分)评为 12 分;两部分评分之和为总评分(54 分),评分越高、运动障碍症状越严重。(2)CGI-S 量表^[16]:总评分 7 分,1 分,正常;2 分,极轻度;3 分,轻度;4 分,中度;5 分,偏重度;6 分,重度;7 分,极重度;评分越高、疾病越严重。(3)SDQ-20 量表^[17]:共包括 20 项内容,每项评分 1~5 分,总评分为 100 分,评分越高、躯体形式障碍越严重。(4)MACE 量表中文版^[18]:包括 58 项内容,涵盖 10 种受虐待类型及其发生年龄,评分采用 MACE-MULTI 法,总评分 10 分,评分越高、受虐待类型越多。(5)SF-36 量表^[19]:包括生理功能、生理职能、躯体疼痛、总体健康、活力、社会功能、情感职能、精神健康共 8 项计 36 条目,每项评分为 100 分,评分越高、健康状况越佳。(6)HAMA 量表^[20]:包括 14 项内容,每项评分 0~4 分,总评分为 56 分,HAMA 评分 ≥ 7 分提示可能存在焦虑情绪。(7)HAMD-17 量表^[21]:包括 17 项内容,第 1、2、3、7、8、9、10、11、15 项评分 0~4 分,第 4、5、6、12、13、14、16、17 项评分 0~2 分,总评分 52 分,评分 ≥ 7 分提示可能存在抑郁情绪。

2. 影像学检查 所有受试者均于神经心理学测验当日采用上海联影医疗生产的 3.0T uMR-890MRI 扫描仪行头部高分辨率 MRI 检查,64 通道头部线圈,采用 MULTIPLEX 成像技术,扫描序列为三维 T₁WI(3D-T₁WI),扫描参数为重复时间(TR)7.51 ms、回波时间(TE)3.40 ms、反转时间(TI)1100 ms,翻转角(FA)7°,扫描视野(FOV)220 mm×240 mm,矩阵 293×320,体素大小 0.75 mm×0.75 mm×0.75 mm,层厚 0.50 mm、层间距 0.50 mm,共 360 层,扫描时间 235 s。

3. 图像处理与数据分析 采用 FreeSurfer

7.3.2 图像分析软件(<http://surfer.nmr.mgh.harvard.edu/>)计算皮质厚度及皮质下结构体积^[22],将图像由 DICOM 格式转换为 NIFTI 格式,对 NIFTI 图像进行皮质重建和皮质厚度估算。将图像配准到 Talairach 空间模板并进行强度归一化处理,采用结合分水岭算法和可变形曲面模型的混合方法进行自动颅骨剥离,仅在分析皮质厚度时剔除脑外结构、小脑和脑干;排除头骨剥离错误后,将图像分割为灰质、白质和脑脊液。进一步分离大脑半球,并从皮质成分中划分皮质下结构^[23]。参照 Destrieux 脑图谱,根据脑回和脑沟,将大脑皮质划分为左右半球,每个半球各 74 个脑区^[24]。根据白质边界和皮质表面之间的平均最短距离估算皮质厚度。将所有受试者的皮质重建映射到一个共同的平均表面后生成表面图,以基于表面的 10 mm 半高全宽(FWHM)行高斯平滑。采用软件自带概率图集行皮质下结构分割后自动获取各脑区体素密度和体素数以计算分割脑区体积,脑区体积(mm³)=体素密度(mm³/个)×体素数(个)。

4. 统计分析方法 采用 SPSS 22.0 和 R 语言统计软件进行数据处理与分析。计数资料以相对数构成比(%)或率(%)表示,采用 χ^2 检验或 Fisher 确切概率法。正态性检验采用 Kolmogorov-Smirnov 检验,呈正态分布的计量资料以均数 \pm 标准差($\bar{x} \pm s$)表示,采用两独立样本的 *t* 检验;呈非正态分布的计量资料以中位数和四分位数间距 [$M(P_{25}, P_{75})$] 表示,采用 Mann-Whitney *U* 检验。功能性运动障碍患者结构差异脑区皮质厚度及皮质下结构体积与疾病严重程度的相关性采用 Pearson 相关分析和偏相关分析。以 $P \leq 0.05$ 为差异具有统计学意义。

结 果

本组功能性运动障碍患者 S-FMDRS 总评分为 3~10 分,平均为 (6.67 ± 2.65) 分,其中部位评分 3~10 分、平均 (5.56 ± 2.40) 分,功能评分 0~4 分、中位评分 0(0, 3)分;CGI-S 评分 4~7 分,平均 (5.44 ± 1.13) 分。功能性运动障碍患者 SDQ-20($P=0.028$)、MACE 中文版($P=0.002$)和 HAMA($P=0.001$)评分高于对照者,SF-36 量表之活力($P=0.009$)和社会功能($P=0.046$)分评分低于对照者(表 1)。

两组受试者皮质厚度及皮质下结构体积比较,功能性运动障碍患者右侧枕下沟回皮质($P=0.009$)、右侧前扣带沟回皮质($P=0.004$)、右侧眶额

表 1 FMD 组与对照组受试者神经心理学测验的比较(评分)

Table 1. Comparison of neuropsychological tests between FMD group and control group (score)

观察指标	对照组(n=10)	FMD 组(n=9)	Z 或 t 值	P 值
SDQ-20[$M(P_{25}, P_{75})$]	21.00(20.00, 21.50)	25.00(22.00, 27.00)	2.259*	0.028
MACE 中文版($\bar{x} \pm s$)	2.60 \pm 1.26	5.00 \pm 1.66	-3.570#	0.002
SF-36				
生理功能[$M(P_{25}, P_{75})$]	100.00(93.75, 100.00)	100.00(90.00, 100.00)	-0.183*	0.905
生理职能[$M(P_{25}, P_{75})$]	100.00(75.00, 100.00)	50.00(25.00, 100.00)	-1.435*	0.182
躯体疼痛[$M(P_{25}, P_{75})$]	92.00(74.00, 100.00)	74.00(64.00, 92.00)	-1.186*	0.278
总体健康($\bar{x} \pm s$)	67.50 \pm 13.22	53.11 \pm 23.32	1.678#	0.112
活力($\bar{x} \pm s$)	76.00 \pm 8.76	57.22 \pm 16.22	3.091#	0.009
社会功能($\bar{x} \pm s$)	76.67 \pm 11.05	53.09 \pm 29.28	2.275#	0.046
情感职能[$M(P_{25}, P_{75})$]	83.33(25.00, 100.00)	100.00(16.67, 100.00)	0.178*	0.905
精神健康($\bar{x} \pm s$)	68.40 \pm 8.73	59.11 \pm 12.13	1.931#	0.070
HAMA($\bar{x} \pm s$)	2.70 \pm 2.36	7.33 \pm 2.69	-3.999#	0.001
HAMD($\bar{x} \pm s$)	2.70 \pm 1.57	5.22 \pm 3.15	-2.170#	0.052

*Z value, Z 值; #t value, t 值。FMD, functional movement disorder, 功能性运动障碍; SDQ-20, Somatoform Dissociation Questionnaire-20, 躯体分离量表 20 项; MACE, Maltreatment and Abuse Chronology of Exposure, 虐待年报表; SF-36, 36-Item Short Form of Health Survey, 健康调查简表 36 项; HAMA, Hamilton Anxiety Rating Scale, 汉密尔顿焦虑量表; HAMD, Hamilton Depression Rating Scale, 汉密尔顿抑郁量表

皮质($P = 0.029$)厚度大于对照者,左侧胼胝体下区皮质($P = 0.023$)、左侧中央旁小叶沟回皮质($P = 0.047$)厚度以及右侧小脑白质($P = 0.016$)、左侧小脑白质($P = 0.049$)、胼胝体中后区($P = 0.021$)体积小于对照者,其余各项指标组间差异无统计学意义(均 $P > 0.05$;表 2,图 1)。

为探究功能性运动障碍患者结构差异脑区与疾病严重程度的相关性,将本研究数据近似看作呈正态分布。Pearson 相关分析显示,左侧胼胝体下区皮质厚度与病程呈负相关($r = -0.679, P = 0.044$;表 3);进一步行偏相关分析显示,左侧小脑白质体积与病程呈正相关($r = 0.837, P = 0.038$),而左侧胼胝体下区皮质厚度与病程呈负相关($r = -0.831, P = 0.040$;表 4)。

讨 论

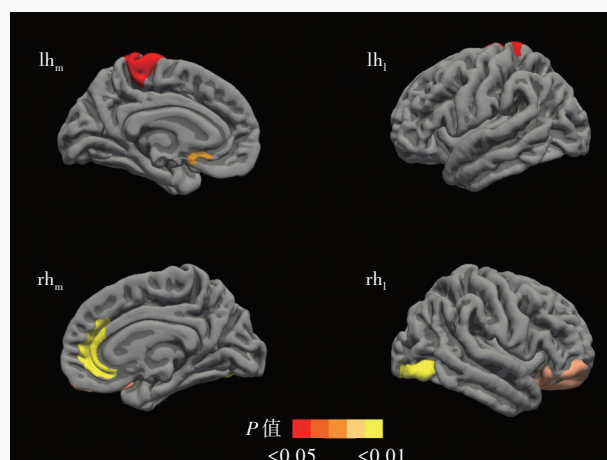
既往功能性运动障碍患者脑结构影像学研究成果具有异质性,有研究显示功能性运动障碍患者左侧丘脑体积减小^[12],另有研究报道功能性运动障碍患者左侧杏仁核、纹状体、小脑、梭状回和双侧丘脑体积增加^[11]。本研究并未发现功能性运动障碍患者丘脑及杏仁核结构改变,而是边缘皮质区域异常结构改变,表现为右侧前扣带沟回皮质、右侧眶额皮质厚度增加,左侧胼胝体下区皮质厚度减少。

目前研究认为,前额皮质(PFC)产生的运动意向经辅助运动区(SMA)规划和准备后,由基底节产生运动并在该期间形成前馈信号对动作进行预测。正常情况下,当前馈信号与外部反馈信号不匹配时,大脑可对该偏差进行修正,该过程的整合涉及右侧颞顶联合区(TPJ),这一过程中任意神经回路异常均可导致运动障碍^[25]。既往关于功能性运动障碍功能影像学研究为这一机制提供了证据,如边缘系统与感觉运动网络之间的功能连接增强^[7]、额叶皮质异常活动^[10]等。本研究结果显示,功能性运动障碍患者右侧眶额皮质厚度增加,提示其运动-额叶皮质回路异常活动,尤其是眶额皮质所在的腹内侧前额皮质(VMPFC),该区域与肢体运动自我检测有关,其过度激活可导致运动障碍^[26-27];功能性运动障碍患者右侧前扣带沟回皮质厚度增加,提示其前扣带回功能异常,而前扣带回在协调运动控制方面具有重要作用^[28]。研究发现,转换性/分离性麻痹患者前扣带回过度活跃,可能是导致其运动抑制的主要原因^[29]。同时,前扣带回也被认为参与对外界事物认知、情感整合以及相应行为反应的准备过程,即注意力过程,以此为基础的错误决策和反馈也可出现异常行为表现,从而导致运动障碍^[30]。本研究还发现,功能性运动障碍患者右侧边缘皮质厚度增加,而相应的左侧中央旁小叶沟回皮质厚度减少,

表 2 FMD 组与对照组受试者皮质厚度及皮质下结构体积的比较 ($\bar{x} \pm s$)Table 2. Comparison of cortical thickness and subcortical volume between FMD group and control group ($\bar{x} \pm s$)

观察指标	对照组 (n = 10)	FMD 组 (n = 9)	t 值	P 值
右侧枕下沟回皮质厚度 (mm)	2.47 ± 0.18	2.69 ± 0.15	-2.924	0.009
右侧前扣带沟回皮质厚度 (mm)	2.52 ± 0.09	2.64 ± 0.08	-3.286	0.004
右侧眶额皮质厚度 (mm)	2.69 ± 0.13	2.83 ± 0.12	-2.381	0.029
左侧胼胝体下区皮质厚度 (mm)	2.48 ± 0.16	2.32 ± 0.11	2.492	0.023
左侧中央旁小叶沟回皮质厚度 (mm)	2.46 ± 0.10	2.37 ± 0.09	2.139	0.047
右侧小脑白质体积 (mm ³)	13 779.36 ± 837.49	12 456.10 ± 1287.00	2.685	0.016
左侧小脑白质体积 (mm ³)	14 490.80 ± 571.19	13 347.97 ± 1589.77	2.121	0.049
胼胝体中后区体积 (mm ³)	573.09 ± 80.77	454.94 ± 119.41	2.550	0.021
右侧杏仁核体积 (mm ³)	1 871.37 ± 278.50	1 824.81 ± 249.98	0.382	0.707
左侧杏仁核体积 (mm ³)	1 751.57 ± 162.51	1 793.26 ± 205.72	-0.493	0.628
右侧丘脑体积 (mm ³)	8 759.60 ± 816.01	8 546.81 ± 869.41	0.550	0.589
左侧丘脑体积 (mm ³)	8 230.50 ± 897.26	7 953.93 ± 913.38	0.665	0.515

FMD, functional movement disorder, 功能性运动障碍



lh_m, 左侧大脑半球内侧面; lh_l, 左侧大脑半球外侧面;
rh_m, 右侧大脑半球内侧面; rh_l, 右侧大脑半球外侧面

图 1 功能性运动障碍患者与对照者差异脑区包括左侧中央旁小叶沟回、左侧胼胝体下区、右侧前扣带沟回、右侧枕下沟回、右侧眶额部 (红色、橙色和黄色区域所示)

Figure 1 The brain regions of FMD patients were different from controls, including left paracentral lobule gyrus and sulcus, left subcallosal area, right anterior cingulate gyrus and sulcus, right inferior occipital gyrus and sulcus, and right orbitofrontal region (red, orange and yellow areas indicate).

进一步证实功能性运动障碍患者运动-边缘系统回路异常。眶额皮质和胼胝体下区皮质厚度改变同样也提示运动-边缘系统的异常连接,且胼胝体下区皮质厚度与病程呈负相关,二者均参与边缘系统功能发挥,其中眶额叶可以下调恐惧感,抑制情绪反应^[31];胼胝体下区则参与情绪和奖赏处理,抑郁症患者即存在胼胝体下区皮质厚度减小^[32]。

本研究还发现,功能性运动障碍患者右侧枕下沟回皮质厚度增加,可能为右侧枕下回发挥功能代偿作用。Meta 分析显示,焦虑及相关情绪障碍患者存在枕下回功能过度激活,提示枕下回参与情绪调节过程^[33]。研究显示,功能性运动障碍患者人格解体评分与右侧枕叶外侧皮质厚度呈正相关^[34],而人格解体障碍与情绪压力或创伤事件密切相关。本研究功能性运动障碍患者 HAMA 评分增加, SF-36

量表之活力和社会功能评分降低,提示其情绪与精神状态存在异常,并可影响社会活动;此外,其 SDQ-20 和 MACE 中文版评分均升高,与既往报道的功能性运动障碍患者应激性生活事件和受虐待经历发生率较高相符合^[35-36],推测功能性运动障碍患者可能因承受过多情绪压力及经历创伤性事件而导致枕下回功能代偿。胼胝体中后区在双侧视觉皮质之间的交互和信息传递过程发挥重要作用^[37]。本研究功能性运动障碍患者胼胝体中后区体积减小,引起双侧视觉皮质之间交互减少,同样可能是导致枕下沟回功能代偿的原因之一。既往研究发现,功能性运动障碍患者脑结构变化与病程和疾病严重程度并无关联性^[38-39],但本研究发现其部分脑区结构变化与病程具有相关性,可能与所纳入病例临床表现具有一定差异有关,且不同研究对功能性

表 3 功能性运动障碍患者结构差异脑区皮质厚度和皮质下结构体积与疾病严重程度的 Pearson 相关分析

Table 3. Pearson correlation analysis between cortical thickness and subcortical volume of structural brain differences and disease severity in patients with FMD

观察指标	病程		S-FMDRS 评分		CGI-S 评分	
	r 值	P 值	r 值	P 值	r 值	P 值
右侧枕下沟回皮质厚度	-0.339	0.372	-0.104	0.790	-0.627	0.071
右侧前扣带沟回皮质厚度	-0.346	0.362	0.080	0.838	-0.611	0.081
右侧眶额皮质厚度	-0.342	0.368	-0.032	0.934	-0.572	0.108
左侧胼胝体下区皮质厚度	-0.679	0.044	-0.080	0.838	-0.309	0.419
左侧中央旁小叶沟回皮质厚度	-0.541	0.132	-0.241	0.532	-0.073	0.851
右侧小脑白质体积	0.261	0.498	-0.427	0.252	-0.551	0.124
左侧小脑白质体积	0.312	0.414	-0.283	0.460	-0.611	0.080
胼胝体中后区体积	0.433	0.245	0.359	0.343	0.459	0.214

S-FMDRS, Simplified Functional Movement Disorder Rating Scale, 简化版功能性运动障碍评价量表; CGI-S, Clinical Global Impression-Severity, 临床总体印象量表-疾病严重程度。The same for Table 4

表 4 功能性运动障碍患者结构差异脑区皮质厚度和皮质下结构体积与疾病严重程度的偏相关分析

Table 4. Partial correlation analysis between cortical thickness and subcortical volume of structural brain differences and disease severity in patients with FMD

观察指标	病程		S-FMDRS 评分		CGI-S 评分	
	r 值	P 值	r 值	P 值	r 值	P 值
右侧枕下沟回皮质厚度	-0.195	0.711	0.032	0.952	-0.196	0.709
右侧前扣带沟回皮质厚度	-0.186	0.724	0.577	0.231	0.088	0.869
右侧眶额皮质厚度	-0.119	0.822	0.184	0.728	-0.558	0.250
左侧胼胝体下区皮质厚度	-0.831	0.040	-0.396	0.437	-0.376	0.463
左侧中央旁小叶沟回皮质厚度	-0.495	0.318	-0.324	0.531	-0.199	0.706
右侧小脑白质体积	0.750	0.086	-0.257	0.623	-0.046	0.931
左侧小脑白质体积	0.837	0.038	-0.187	0.723	0.120	0.820
胼胝体中后区体积	0.344	0.504	0.260	0.619	0.426	0.400

运动障碍症状及疾病严重程度的评估方法不同,也可能导致结果差异。

综上所述,本研究首次揭示中国功能性运动障碍患者存在脑结构改变,主要累及边缘系统、感觉运动区、视觉皮质和部分脑白质,从影像学角度证明其潜在的器质性改变,为进一步探究功能性运动障碍潜在神经生物学机制奠定基础。然而,本研究为单中心研究且样本量较小,可能存在选择偏倚;受制于样本量原因未能对所纳入病例进行分层分析。未来研究将扩大样本量、纳入多中心患者,对不同亚型及各年龄段患者进行分层分析;并进一步行功能影像学分析及脑白质研究,结合多巴胺转运蛋白(DAT) PET/SPECT 显像、定量磁化率成像(QSM)等影像学技术,为功能性运动障碍发病机制研究提供新的视角。

利益冲突 无

参 考 文 献

- [1] Aybek S, Perez DL. Diagnosis and management of functional neurological disorder[J]. BMJ, 2022, 376:o64.
- [2] Yin D, Wang H, Zhang YH, Ni Z, Chen Y, Chen XW, Dou RH, Hong Z, Kuang WH, Lin GZ, Wang YK, Wang HL, Xue Z, Xu SL, Chen W, Chen HB, Chen SD, Li CB, Wang G. Chinese expert consensus on the diagnosis and treatment of functional movement disorders[J]. Chongqing Yi Ke Da Xue Xue Bao, 2021, 46:732-736.[尹豆,王含,张玉虎,倪臻,陈燕,陈先文,窦荣花,洪桢,况伟宏,林国珍,王玉凯,王华龙,薛峥,许顺良,陈伟,陈海波,陈生弟,李春波,王刚.功能性运动障碍的诊断与治疗中国专家共识[J].重庆医科大学学报,2021,46:732-736.]
- [3] Wang G, Chen SD. Current status, challenge and prospect for diagnosis and therapy of psychogenic movement disorders[J]. Chongqing Yi Ke Da Xue Xue Bao, 2017, 42:659-661.[王刚,陈生弟.心因性运动障碍诊治的现状、挑战及展望[J].重庆医科大学学报,2017,42:659-661.]
- [4] Thomas M, Jankovic J. Psychogenic movement disorders: diagnosis and management[J]. CNS Drugs, 2004, 18:437-152.
- [5] Wang JT, Ma S, Wang H, Ba MW, Chen XW, Hu XY, Liu YM, Cheng OM, Wang YK, Zhou F, Xu SL, Shen YF, Chen W, Dou RH, Liu XD, Han YQ, Wang HL, Ding Y, Pan XL, Huang W,

- Chen L, Lu H, Xu G, Wang G. Epidemiological and clinical characteristics of functional movement disorder based on movement disorders clinic[J]. *Zhongguo Xian Dai Shen Jing Ji Bing Za Zhi*, 2023, 23:1103-1108.[王金涛, 马莎, 王含, 巴茂文, 陈先文, 胡兴越, 刘艺鸣, 承欧梅, 王玉凯, 周凡, 许顺良, 沈岳飞, 陈伟, 窦荣花, 刘学东, 韩彦青, 王华龙, 丁岩, 潘小玲, 黄卫, 陈蕾, 卢宏, 徐刚, 王刚. 基于运动障碍专病门诊的功能性运动障碍流行病学及临床特征调查[J]. 中国现代神经疾病杂志, 2023, 23:1103-1108.]
- [6] Espay AJ, Aybek S, Carson A, Edwards MJ, Goldstein LH, Hallett M, LaFaver K, LaFrance WC Jr, Lang AE, Nicholson T, Nielsen G, Reuber M, Voon V, Stone J, Morgante F. Current concepts in diagnosis and treatment of functional neurological disorders[J]. *JAMA Neurol*, 2018, 75:1132-1141.
- [7] Aybek S, Nicholson TR, O'Daly O, Zelaya F, Kanaan RA, David AS. Emotion-motion interactions in conversion disorder: an fMRI study[J]. *PLoS One*, 2015, 10:e0123273.
- [8] Diez I, Ortiz-Terán L, Williams B, Jalilianhasanpour R, Ospina JP, Dickerson BC, Keshavan MS, LaFrance WC Jr, Sepulcre J, Perez DL. Corticolimbic fast-tracking: enhanced multimodal integration in functional neurological disorder[J]. *J Neurol Neurosurg Psychiatry*, 2019, 90:929-938.
- [9] Maurer CW, LaFaver K, Ameli R, Epstein SA, Hallett M, Horovitz SG. Impaired self-agency in functional movement disorders: a resting-state fMRI study[J]. *Neurology*, 2016, 87:564-570.
- [10] Piramide N, Sarasso E, Tomic A, Canu E, Petrovic IN, Svetel M, Basaia S, Dragasevic Miskovic N, Kostic VS, Filippi M, Agosta F. Functional MRI connectivity of the primary motor cortex in functional dystonia patients[J]. *J Neurol*, 2022, 269:2961-2971.
- [11] Maurer CW, LaFaver K, Limachia GS, Capitan G, Ameli R, Sinclair S, Epstein SA, Hallett M, Horovitz SG. Gray matter differences in patients with functional movement disorders[J]. *Neurology*, 2018, 91:e1870-e1879.
- [12] Nicholson TR, Aybek S, Kempton MJ, Daly EM, Murphy DG, David AS, Kanaan RA. A structural MRI study of motor conversion disorder: evidence of reduction in thalamic volume[J]. *J Neurol Neurosurg Psychiatry*, 2014, 85:227-229.
- [13] Kozłowska K, Griffiths KR, Foster SL, Linton J, Williams LM, Korgaonkar MS. Grey matter abnormalities in children and adolescents with functional neurological symptom disorder[J]. *Neuroimage Clin*, 2017, 15:306-314.
- [14] Fahn S, Williams DT. Psychogenic dystonia[J]. *Adv Neurol*, 1988, 50:431-455.
- [15] Nielsen G, Ricciardi L, Meppelink AM, Holt K, Teodoro T, Edwards M. A simplified version of the Psychogenic Movement Disorders Rating Scale: the simplified functional movement disorders rating scale (S-FMDRS)[J]. *Mov Disord Clin Pract*, 2017, 4:710-716.
- [16] Busner J, Targum SD. The clinical global impressions scale: applying a research tool in clinical practice[J]. *Psychiatry (Edmont)*, 2007, 4:28-37.
- [17] Nijenhuis ERS. The scoring and interpretation of the SDQ-20 and SDQ-5[J]. *Activitas Nervosa Superior*, 2010, 52:24-28.
- [18] Chen Y, Wang Z, Zheng X, Wu Z, Zhu J. The Chinese version of the Maltreatment and Abuse Chronology of Exposure (MACE) scale: psychometric properties in a sample of young adults[J]. *PLoS One*, 2022, 17:e0270709.
- [19] Hooker SA. SF-36[M]//Gellman MD, Turner JR. Encyclopedia of behavioral medicine. New York: Springer, 2013: 1784-1786.
- [20] Thompson E. Hamilton Rating Scale for Anxiety (HAM-A)[J]. *Occup Med (Lond)*, 2015, 65:601.
- [21] Sharp R. The Hamilton Rating Scale for Depression[J]. *Occup Med (Lond)*, 2015, 65:340.
- [22] Fischl B, Dale AM. Measuring the thickness of the human cerebral cortex from magnetic resonance images[J]. *Proc Natl Acad Sci USA*, 2000, 97:11050-11055.
- [23] Dale AM, Fischl B, Sereno MI. Cortical surface-based analysis, I: segmentation and surface reconstruction[J]. *Neuroimage*, 1999, 9:179-194.
- [24] Destrieux C, Fischl B, Dale A, Hagren E. Automatic parcellation of human cortical gyri and sulci using standard anatomical nomenclature[J]. *Neuroimage*, 2010, 53:1-15.
- [25] Hallett M, Aybek S, Dworetzky BA, McWhirter L, Staab JP, Stone J. Functional neurological disorder: new subtypes and shared mechanisms[J]. *Lancet Neurol*, 2022, 21:537-550.
- [26] de Lange FP, Roelofs K, Toni I. Increased self-monitoring during imagined movements in conversion paralysis[J]. *Neuropsychologia*, 2007, 45:2051-2058.
- [27] de Lange FP, Toni I, Roelofs K. Altered connectivity between prefrontal and sensorimotor cortex in conversion paralysis[J]. *Neuropsychologia*, 2010, 48:1782-1788.
- [28] Paus T, Petrides M, Evans AC, Meyer E. Role of the human anterior cingulate cortex in the control of oculomotor, manual, and speech responses: a positron emission tomography study[J]. *J Neurophysiol*, 1993, 70:453-469.
- [29] Marshall JC, Halligan PW, Fink GR, Wade DT, Frackowiak RS. The functional anatomy of a hysterical paralysis[J]. *Cognition*, 1997, 64:B1-8.
- [30] Mesulam MM. A cortical network for directed attention and unilateral neglect[J]. *Ann Neurol*, 1981, 10:309-325.
- [31] Rudebeck PH, Rich EL. Orbitofrontal cortex[J]. *Curr Biol*, 2018, 28:R1083-R1088.
- [32] Wei D, Wang K, Meng J, Zhuang K, Chen Q, Yan W, Xie P, Qiu J. The reductions in the subcallosal region cortical volume and surface area in major depressive disorder across the adult life span[J]. *Psychol Med*, 2020, 50:422-430.
- [33] Picó-Pérez M, Radua J, Steward T, Menchón JM, Soriano-Mas C. Emotion regulation in mood and anxiety disorders: a meta-analysis of fMRI cognitive reappraisal studies[J]. *Prog Neuropsychopharmacol Biol Psychiatry*, 2017, 79(Pt B):96-104.
- [34] Perez DL, Matin N, Williams B, Tanev K, Makris N, LaFrance WC Jr, Dickerson BC. Cortical thickness alterations linked to somatoform and psychological dissociation in functional neurological disorders[J]. *Hum Brain Mapp*, 2018, 39:428-439.
- [35] Ludwig L, Pasman JA, Nicholson T, Aybek S, David AS, Tuck S, Kanaan RA, Roelofs K, Carson A, Stone J. Stressful life events and maltreatment in conversion (functional neurological) disorder: systematic review and meta-analysis of case-control studies[J]. *Lancet Psychiatry*, 2018, 5:307-320.
- [36] Hailes HP, Yu R, Danese A, Fazel S. Long-term outcomes of childhood sexual abuse: an umbrella review[J]. *Lancet Psychiatry*, 2019, 6:830-839.
- [37] Celeghin A, Diano M, de Gelder B, Weiskrantz L, Marzi CA, Tamietto M. Intact hemisphere and corpus callosum compensate for visuomotor functions after early visual cortex damage[J]. *Proc Natl Acad Sci USA*, 2017, 114:E10475-E10483.
- [38] Aybek S, Nicholson TR, Draganski B, Daly E, Murphy DG, David AS, Kanaan RA. Grey matter changes in motor conversion disorder[J]. *J Neurol Neurosurg Psychiatry*, 2014, 85:236-238.
- [39] Perez DL, Matin N, Barsky A, Costumero-Ramos V, Makaretz SJ, Young SS, Sepulcre J, LaFrance WC Jr, Keshavan MS, Dickerson BC. Cingulo-insular structural alterations associated with psychogenic symptoms, childhood abuse and PTSD in functional neurological disorders[J]. *J Neurol Neurosurg Psychiatry*, 2017, 88:491-497.

(收稿日期:2023-11-30)

(本文编辑:柏钰)